

et c'est probablement la plus ancienne Orchidée exotique cultivée. Les premiers tubercules furent envoyés par Peter Collinson de l'île de la Providence (Bahamas)⁽¹⁾. Linden au contraire⁽²⁾, Veitch⁽³⁾, De Puydt⁽⁴⁾ considèrent les deux espèces comme différentes. Elles ont la même constitution florale, mais le *B. verecunda* est de coloris plus clair et à labelle strié de jaune, tandis que le *B. Schepardi* est pourpre violacé et à labelle presque blanc, à peine strié de jaune très pâle. Ces deux espèces, surtout le *B. Schepardi*, sont assez rares dans les serres et constituent des végétaux très intéressants.

Enfin M. Lionet, l'orchidophile distingué de Brunoy⁽⁵⁾, a envoyé le 22 mai plusieurs plantes curieuses⁽⁶⁾, dont les principales sont des bulbes de *Bletia* et d'*Arundina* en parfait état de végétation. Ces plantes ont été recueillies pour l'établissement Sander par le voyageur Micholitz dans le Nord du Siam près de la frontière de Birmanie. M. Lionet, qui achète tout ce qui lui paraît nouveau, a généreusement partagé avec le Muséum ses plantes asiatiques.

Avec cet envoi il y avait aussi d'autres Orchidées curieuses : *Luisia Psyche*, *Eria paniculata*, *Bulbophyllum gibbosum robustum*, etc.; de plus la lettre de notre aimable correspondant nous proposait d'autres plantes au choix du Service. Aussi est-ce un agréable devoir que celui de remercier ici ce généreux donateur.

SUR UNE HÉMOGRÉGARINE NOUVELLE, PARASITE DE LACHESIS ALTERNATUS,

PAR M^{me} M. PHISALIX ET M. A. LAVERAN.

Lutz (a) a signalé l'existence d'Hémogrégaires chez plusieurs espèces de Vipères du genre *Bothrops*. Toutefois les Serpents n'ont pas été exactement déterminés, et les Hémogrégaires trouvées chez eux ont été englobées avec des Hémogrégaires d'autres Ophidiens sous le nom de *Hæmogregarina Serpentinum*.

(1) Voir J. COSTANTIN, *Atlas des Orchidées cultivées*, L. III, Histoire des premiers essais de culture, p. 39-41.

(2) *Orchidées exotiques*, p. 559.

(3) *Orch. Grower Man.*, p. 22, t. I (Blétiées).

(4) DE PUYDT, *Les Orchidées*, p. 176.

(5) Cet amateur, qui possède une des plus belles collections d'Orchidées botaniques, a enrichi depuis quelques années les Serres du Muséum de beaucoup d'espèces rares, du monde entier, dont plusieurs étaient nouvelles.

(6) Registre d'entrée du Laboratoire de Culture, n° 170, 1913.

Sambon et Seligman (*b*), qui ont recherché les Hémogrégarines d'un grand nombre d'animaux du Jardin Zoologique de Londres, en ont décelé chez *Lachesis mutus* et *Lachesis lanceolatus*, et signalent le *Lachesis alternatus* comme une espèce où ils n'en ont pas rencontré.

Deux de ces *Lachesis alternatus* (syn. *Bothrops alternatus* Dum. et Bib.), provenant du serpentarium de Butantan (Brésil), d'où ils ont été expédiés par M. Vital Brazil, ont été examinés quelques jours après leur entrée à la Ménagerie du Muséum : le sang d'un seul était parasité, mais très fortement, avec un pourcentage de 25 p. 100 de formes endoglobulaires et de 15 p. 100 de formes libres. L'animal n'était porteur d'aucun parasite cutané et se montrait aussi agressif que ses compagnons de captivité non infectés.

Un deuxième prélèvement du sang a été fait 2 mois et demi après le premier; il a décelé des formes du parasite qui ne se montraient pas lors du premier essai, et avec un pourcentage encore accru, s'élevant à 38 p. 100 pour les formes endoglobulaires et réduit à 5 p. 100 pour les formes libres, qui avaient continué dans l'intervalle l'assaut des globules et leur invasion ⁽¹⁾.

DESCRIPTION DE L'HÉMOGRÉGARINE.

1° FORMES ENDOGLOBULAIRES. — Elles sont de trois sortes :

a. Petites formes. — Elles apparaissent comme des corps nucléés ovoïdes, ou comme de petits cylindres légèrement arqués et arrondis aux deux extrémités, de 7 à 8 μ de long sur 2 μ 5 à 3 μ de large. Le noyau est le plus souvent arrondi ou ovale, mais il présente parfois des étranglements ou des saillies irrégulières, et occupe la totalité de la largeur du corps. Ces inclusions parasitaires sont décelables dans le sang frais et apparaissent comme des taches claires dans le stroma. Mais les détails ne s'aperçoivent bien qu'après coloration. Le Giemsa colore leur noyau en bleu violacé comme les quelques inclusions que l'on rencontre parfois dans le protoplasme. Celui-ci reste clair et tranche nettement sur la coloration rouge-orangé du stroma du globule.

Un même globule contient couramment 2, 3 et jusqu'à 5 parasites (fig. 2 à 5). Dans beaucoup de globules, ces formes jeunes sont associées à des formes plus âgées ou à des formes adultes, de telle sorte qu'on peut trouver, dans le même globule, tous les intermédiaires entre la taille uniforme 7 μ 5 des plus petites et celle des plus grandes, ce qui indique que l'hématie a subi des invasions successives (fig. 6, 7, 8).

⁽¹⁾ Le prélèvement du sang chez les gros Serpents venimeux que l'on ne sacrifie pas aussitôt est une opération assez délicate, où il faut ménager le sujet et mettre les opérateurs à l'abri des morsures, toujours fort dangereuses. Grâce à l'aide expérimentée du personnel de la Ménagerie des Reptiles, et notamment de M. Bruyère, j'ai pu prélever du sang des Serpents les moins maniables soit en raison de leur venin, soit à cause de leur taille.

Quand un globule rouge ne contient que 1 ou 2 parasites, ses dimensions restent normales et sont de $17\ \mu\ 5$ de long sur $10\ \mu$ de large, mais quand il est bourré de parasites sa forme varie avec la position de ceux-ci; il est distendu, hypertrophié et peut atteindre $22\ \mu\ 5$ sur $12\ \mu\ 5$. Son stroma ne semble pas altéré.

b. Moyennes formes. — Au fur et à mesure que le jeune parasite s'accroît dans le globule hôte, il prend nettement la forme d'un cylindre arqué, arrondi aux deux extrémités et pourvu d'un noyau ovalaire situé vers le milieu.

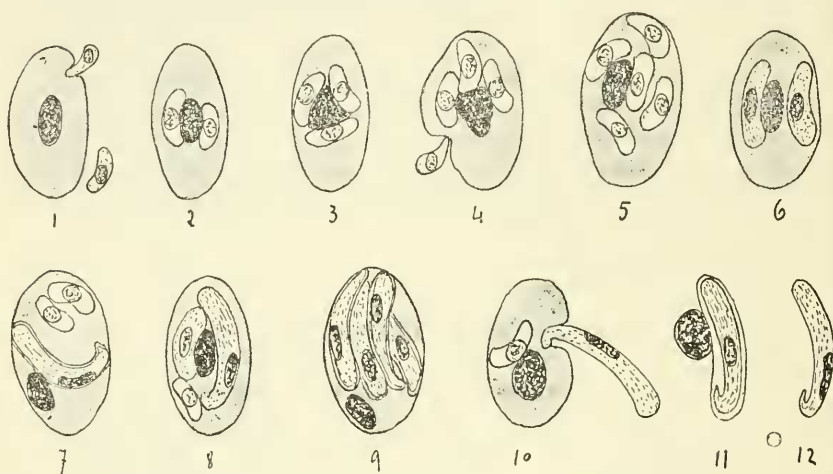


Fig. 1 à 12. — Différentes formes libres et endoglobulaires de l'*Hemogregarina Roulei*.

1. Hématie normale avoisinée de deux jeunes formes libres dont l'une est en voie de pénétration, comme dans la fig. 4. — 2, 3, 4, 5. Hématies contenant de jeunes formes. — 6. Formes moyennes. — 7, 8, 9. Hématies avec le parasite à divers degrés de développement. — 10. Hématie avec jeune forme incluse et grande forme en voie d'évasion. — 11 et 12. Grandes formes libres.

Sur les préparations de sang frais, il se distingue encore par une réfringence plus grande que celle du stroma globulaire et se montre doué de légers mouvements de flexion et d'extension.

Son protoplasme est plus colorable qu'au stade précédent et se teint uniformément en violet pâle par le Giemsa, le karyosome en violet franc (fig. 6 et 8).

c. Grandes formes. — Elles représentent le parasite adulte, et se montrent comme de minces vermicules recourbés aux deux extrémités, et, en même temps plus amincis et recourbés à l'une qu'à l'autre. Leur longueur, non étendus, est le plus ordinairement de $15\ \mu$; leur largeur ne dépasse pas $2\ \mu\ 6$ (fig. 7, 8, 9).

Sur les préparations de sang frais, on perçoit des mouvements de flexion et d'extension du parasite, peu étendus en général, mais capables de provoquer des déformations du globule.

On assiste également aux efforts de ces Hémogrégarines adultes pour s'évader du globule : l'extrémité antérieure sort la première et exécute des mouvements d'oscillation, de giration, de contraction qui entraînent le globule, le plissent sur lui-même, le tiraillent jusqu'à ce que l'extrémité postérieure du parasite, recourbée en crochet, se dégage à son tour (fig. 10).

Après la sortie du parasite adulte, l'hématie reprend sa forme et la netteté de ses contours avec une grande rapidité, qu'elle contienne encore ou non d'autres parasites.

Les détails de la structure ne s'aperçoivent qu'après coloration.

Le karyosome est formé par des granulations chromatiques agglomérées; il est le plus souvent placé dans la moitié amincie et sur le bord convexe du parasite. Par le Giemsa, il se colore en violet sombre, son protoplasme homogène en violet pâle. La périphérie est limitée par un mince liséré incolore qui représente la capsule.

On trouve jusqu'à 4 parasites adultes dans le même globule, qui se trouve ainsi distendu, et dont le stroma est réduit à une mince coque avec un noyau généralement hypertrophié et déformé.

2° FORMES LIBRES :

a. Petites formes. — Elles ne se rencontraient pas dans le sang du premier prélèvement.

Elles sont représentées par de petits corps cylindriques arrondis aux deux extrémités et un peu incurvés, de $7\ \mu$ de long sur $2\ \mu$ 5 à $3\ \mu$ de large. Dans le sang frais, on les voit s'incurver plus ou moins, se redresser, s'accoler temporairement ou définitivement aux hématies dans lesquelles elles pénétreront. On voit souvent un même globule assailli de plusieurs côtés à la fois (fig. 1 et 4), bien qu'il soit déjà parasité.

Le noyau arrondi, qui occupe le centre ou l'une des extrémités, fixe fortement les colorants : par le Giemsa, il se teint en bleu, le protoplasme en bleu violacé.

b. Grandes formes. — Ce sont les Hémogrégarines adultes évadées des hématies. Elles apparaissent dans le sang frais comme des vermicules incurvés aux deux extrémités et n'ayant jamais moins de 16 à $17\ \mu$ 25 de long sur $2\ \mu$ 5. Lorsqu'elles sont complètement déroulées, ce qui est rare, elles atteignent $20\ \mu$; mais leur épaisseur est alors réduite à $2\ \mu$, et leur corps paraît cylindrique et effilé aux deux bouts. Leur protoplasme est incolore avec quelques granulations réfringentes et on ne distingue que très vaguement le noyau. Ces vermicules sont très mobiles; ils exécutent des mouvements hélicoïdaux ou oscillatoires par leur extrémité antérieure, des flexions suivies de brusque détente, des mouvements ondulatoires de translation avec changements brusques de direction. Ces mouvements sont encore exaltés quand on dilue le sang dans l'eau salée physiologique.

Ces parasites fixent plus fortement les colorants que lorsqu'ils sont encore inclus dans les hématies; leur karyosome se colore en violet sombre, leur protoplasme en violet pâle. Dans l'un nous avons trouvé deux noyaux.

Les formes qui sont nouvellement mises en liberté entraînent parfois avec elles le noyau de l'hématie et restent incluses dans leur capsule, mais ce sont les formes nues et complètement libres qui dominent.

Le sang présentait un certain degré d'hémolyse avec mise en liberté des parasites endoglobulaires.

Comme c'est la règle, nous n'avons pas trouvé de formes de multiplication dans le sang: nous les rechercherons dans les viscères.

Cette infection hémogregarinienne n'est pas tant remarquable par le pourcentage, cependant très élevé (43 p. 100 du nombre des globules, y compris les formes libres) des parasites que par l'intensité de l'invasion d'un même globule qui contient jusqu'à 5 hémogregarines.

L'Hémogregarine de *Lachesis alternatus* diffère par ses caractères de celles qui ont été trouvées dans les autres espèces du genre *Lachesis*; nous sommes donc fondés à en faire une espèce nouvelle.

Nous la dédions à M. le Professeur Roule, qui nous a permis l'examen du sang des Reptiles de la Ménagerie du Muséum, et proposons de l'appeler *Hæmogregarina Roulei*.

BIBLIOGRAPHIE.

- (a) 1901. LUTZ, Ueber die Drepanidien der Schlangen. Ein Beitrag zur Kenntniss der Hämosporeidien (*Centrabl. f. Bakt.* etc. 1 Abt. Bd. XXIX, n° 9, p. 390-398)
- (b) 1907. SAMBON and SELIGMAN, The Hemogregarines of the Snakes. (*Trans. of the patholog. Soc. of London*, t. 58).

SUR UNE HÉMOGRÉGARINE D'ERYX CONICUS,

PAR M^{me} MARIE PHISALIX.

Sambon et Seligman (*f*) ont signalé chez un *Boïdæ*, l'*Eryx conicus* Dum. et Bib. (= *Gongylophis conicus* Gray), la présence d'une Hémogregarine qu'ils ont désignée sous le nom d'*Hæmogregarina Cautliei*.

Ils en ont figuré la forme endoglobulaire adulte, mais non la forme libre.

Patton (*d*) et Plimmer (*e*) ont également signalé, dans la même espèce de Serpents, la présence d'une Hémogregarine, sans la décrire et sans avoir vu davantage de forme de multiplication du parasite.

J'ai rencontré également une Hémogregarine chez deux *Eryx conicus*.

L'un m'avait été rapporté des Indes en 1903 par M. le Dr Arbel; le sang seul a été examiné; il contenait des formes adultes libres et endoglobulaires du parasite.

L'autre sujet provient de la Ménagerie des Reptiles du Muséum, où il est mort spontanément le 26 avril 1913, et où il était en captivité depuis le 18 octobre 1907, c'est-à-dire depuis 4 ans et demi.

Comme ces animaux arrivent infectés, il en résulte que le sujet aurait abrité des Hémogregarines pendant toute cette période de captivité, ce

qu'on ne peut toutefois affirmer, car l'examen du sang n'a été fait qu'au moment de l'autopsie du sujet.

Le *Boïdæ* présentait cette particularité d'avoir tout le corps recouvert d'un réseau d'une fine poussière mouvante qui formait des cordons saillants sur le bord libre des écailles. Cette poussière était constituée par une multitude d'Acars, que M. le Professeur Neumann a obligeamment déterminés comme étant l'*Ophionyssus Natricis* Mégnin, appartenant à la famille des *Gamasidæ*.

Quel rôle ont pu jouer ces Acars relativement à l'infection hémogrégarienne du Serpent? On connaît des Hémogrégarines évoluant chez des Gamasides :

Hepatozoon perniciosum Miller (*c*), leucocytozoaire du Rat blanc, qui évolue chez *Laelaps echidninus*; *Karyolysus Lacertarum* Danilewsky, de divers Lézards, qui effectue sa reproduction sporogonique chez les nymphes de *Dermanysidæ*.

On admet généralement que l'infection de l'hôte vertébré par le parasite se fait par la voie digestive, lorsque le vertébré avale l'hôte invertébré; le parasite pourrait donc entretenir aussi cette infection en pullulant sur place.

Cette opinion est accréditée par le fait que, d'après une série de recherches récentes, on rencontre surtout chez les Vertébrés le cycle asexué, schizogonique de l'Hémogrégarine, le cycle sexué ou sporogonique s'effectuant chez l'hôte invertébré (*a, b, g, h*).

Dans l'ignorance où nous sommes encore actuellement des formes de multiplication de l'Hémogrégarine de l'*Eryx conicus*, il n'est pas possible de préciser le rôle de ses parasites cutanés dans la production et l'entretien de son infection, d'autant que l'examen direct des Acars et des frottis de leur broyage n'a montré aucune figure qui puisse se rapporter à une forme quelconque de parasite du sang.

L'animal était si exsangue que les viscères et le système musculaire étaient complètement décolorés. Il n'y avait pas d'autres lésions macroscopiques des organes, non plus que de parasites dans le poumon, le tube digestif et le tissu conjonctif périspécéral. Par ponction du cœur, je n'ai obtenu que 0 c.c. 25 d'un sang rose pâle qui a suffi très juste à l'examen direct ainsi qu'aux frottis.

Ces frottis ainsi que ceux du foie, du poumon, de la rate, du rein ne montraient qu'un petit nombre d'Hémogrégarines, 1 forme pour 100 globules environ; ailleurs elles étaient plus rares encore, puisque les tissus étaient exsangues et que, dans le sang, les hématies elles-mêmes étaient en voie d'extinction.

L'infection touchait donc à sa fin, ce qui est contraire à l'idée d'une réinfection par des parasites cutanés aussi nombreux et couvrant le corps du Serpent au moment de sa mort.

Mais le sang et les organes constituaient une culture pure d'un gros

bacille mobile, prenant le Gram, et dont les éléments isolés avaient une longueur de $2\ \mu$ 5 à $5\ \mu$. bacille qui, dans le foie et la rate, formait des chaînettes de diverses longueurs, et dont je n'ai pas complété l'étude.

S'il fallait poser un diagnostic justifiant la mort du sujet, il se résumerait ainsi : *anémie pernicieuse progressive, accompagnée de parasitisme externe intense, et de double infection générale bacillaire et hémogrégarienne.*

CARACTÈRES DE L'HÉMOGRÉGARINE.

Formes endoglobulaires. — L'Hémogrégarine a la forme d'un boudin incurvé à ses deux extrémités, aminci à l'une et en même temps plus replié qu'à l'autre.

Elle est la plupart du temps environnée d'une mince zone claire qui représente une capsule et qui ne fixe pas les colorants.

Sous cette forme, elle a $15\ \mu$ de long sur $5\ \mu$ de large; mais si on la suppose nue et déployée, elle atteint $20\ \mu$ de long et sa largeur se réduit à $2\ \mu$ 5 (fig. 2, 3, 4).

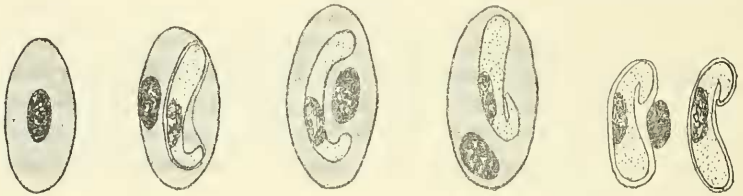


Fig. 1 à 6. — Différentes formes de l'Hémogrégarine d'*Eryx conicus*.

1. Hématie normale. — 2, 3, 4. Hématies parasitées et hypertrophiées avec des formes adultes du parasite. — 5 et 6. Formes adultes libres.

L'Hémogrégarine est en général incurvée longitudinalement sur le noyau de l'hématie, mais elle peut également affecter par rapport à lui d'autres positions. Un même globule n'en contient qu'une seule. Par le Giemsa, le karyosome situé dans la moitié amincie se colore en violet, le protoplasme en bleu azur. Ce dernier contient souvent des granulations chromophiles.

Les hématies parasitées sont en général hypertrophiées; elles atteignent jusqu'à $22\ \mu$ 5 de long sur $10\ \mu$ de large, leurs dimensions normales étant de $17\ \mu$ 5 sur $7\ \mu$ 5 (fig. 1).

Le stroma est le premier altéré; il présente des taches claires ou des nuages correspondant à la disparition partielle de l'hémoglobine; le noyau est hypertrophié; mais sa désintégration ne commence qu'après sa mise en liberté.

La proportion de leucocytes éosinophiles est considérable; il y en a autant que d'hématies dans les frottis de la rate.

Formes libres. — Elles sont un peu plus rares que les précédentes, et ont les mêmes dimensions. Elles sont entourées ou non de leur capsule; mais alors même qu'elles en sont dépourvues, il existe souvent autour d'elles (dans les frottis de foie notamment), une mince zone claire, correspondant au retrait du parasite sous l'influence des réactifs fixateurs (fig. 5, 6).

Fréquemment elles sont encore placées à côté du noyau de l'hématie qui les contenait.

Les différentes préparations faites avec la pulpe des organes (foie, rein, rate, pancréas, poumon), plusieurs fois lavée à l'eau physiologique et centrifugée, n'ont montré aucune forme de l'Hémogrégarine incluse dans les éléments pigmentaires des capillaires, non plus que des kystes à mérozoïtes ou autres formes de multiplication.

Cette Hémogrégarine est-elle différente de celle décrite par Sambon et Seligman? Ces auteurs attribuent aux formes adultes endoglobulaires de *Hemogregarina Cantliei*, qu'ils représentent constamment encapsulées, les dimensions de 15 à 16 μ de long sur 4 à 5 μ de large, et aux formes libres 16 à 18 μ de long sur 3 μ 5 de large.

Ces mesures correspondent exactement aux nôtres pour les formes endoglobulaires encapsulées; elles sont un peu différentes en ce qui concerne les formes libres, soit qu'on les suppose reployées, soit qu'on les suppose déroulées.

Mais la comparaison, restreinte à une seule forme du parasite, est trop incomplète et laisse dans l'indétermination: celle-ci ne pourra être levée que par de nouvelles observations.

INDEX BIBLIOGRAPHIQUE.

- (a) 1913. CHATTON (Ed.) et ROUBAUD (Em.), Sporogonie d'une Hémogrégarine chez une Tsétsé (*Glossina palpalis*) [*Bull. Soc. Path. exotique*, t. VI, p. 226-233].
- (b) 1907. CHRISTOPHERS (S. R.), The sexual cycle of *Leucocytozoon canis* in the Tick (*Sc. Mem. San. Dep. Gov. of India*, n. s., n° 28).
- (c) 1908. MILLER (W. J. W.), Hepatozoon perniciosum n. g., n. sp.; a Hemogregarine pathogenic for white rats; with a description of the sexual cycle in the intermediate host, a mite (*Laelaps echidninus*) [*Bull. Lab. Treasury Dep.*, n° 16, Washington].
- (d) 1908. PATTON (W. S.), The Hemogregarines of Mammals and Reptiles (*Parasitology*, vol. I).
- (e) 1913. PLIMMER (H.), Report on deaths which occurred in the Zoological Garden during 1911, *id.* 1912. *Proceed. Zool. Soc. of London* 1912; *id.* 1913.
- (f) 1907. SAMBON and SELIGMAN, The Hemogregarines of the Snakes (*Trans. of the Pathol. Soc. of London*, t. 58, p. 310).
- (g) 1912. SAN GIORGI, *Leucocytozoon musculi* (*Giorn. d. R. A. di Med. di Torino*, av.-mai, p. 121).
- (h) 1911. WENYON (C. M.), Oriental sore in Bagdad together with observations on a Gregarine in *Stegomyia fasciata*, the Hemogregarines of dogs and Flagellate of house flies (*Parasitology*, t. IV).

SUR UNE HÉMOGRÉGARINE DU PYTHON MOLURE
ET SES FORMES DE MULTIPLICATION ENDOGÈNE,

PAR M^{me} MARIE PHISALIX.

Sambon et Seligman (*d*) ont signalé et figuré chez *Python molurus* Gray une forme endoglobulaire adulte d'Hémogrégarine, mesurant 11 à 13 μ de long sur 3 à 4 de large, et qu'ils ont appelée *Hæmogregarina Pococki*. Patton (*b*) et Plimmer (*c*) en ont aussi observé la présence chez des sujets de l'Inde, mais ils ne l'ont ni décrite ni figurée.

Chez deux sujets de la Ménagerie des Reptiles du Muséum, j'ai également rencontré une Hémogrégarine dont les formes endoglobulaires adultes n'ont jamais moins de 15 μ de long (jusqu'à 16 μ 25), sur 5 de large, dépassant par conséquent en longueur et en largeur *H. Pococki*.

Pour l'un des Pythons, nouvellement entré à la Ménagerie, le sang des veines périphériques seul a été examiné: il contenait surtout des formes endoglobulaires adultes et quelques toutes jeunes formes libres.

L'autre Python était en captivité depuis 15 mois. Le sang et les tissus étaient assez fortement parasités: le foie notamment contenait les formes libres et endoglobulaires jeunes et adultes, des formes incluses dans les grands éléments pigmentaires des capillaires, ainsi que des kystes à mérozoïtes, kystes et éléments décrits par MM. Laveran et Petit pour l'Hémogrégarine du *Python Sebai* (*a*).

Ce Python n'avait ni parasites cutanés, ni Vers dans le tube digestif ou dans le tissu conjonctif périviscéral. Déjà infecté à son entrée à la Ménagerie comme la presque totalité des Serpents de la famille des *Boïdae*, il est peu probable qu'il ait subi des réinoculations par un hôte intermédiaire du parasite; mais il nous fournit une indication intéressante sur la durée minima de l'infection. L'examen du sang des Serpents au fur et à mesure qu'ils arrivent à la ménagerie, et répété à certains intervalles pour ceux qui sont infectés, complétera ces premières données.

1° FORMES ENDOGLOBULAIRES.

a. Petites formes. — Elles sont irrégulièrement ovalaires et mesurent de 7 à 8 μ de long sur 5 de large (fig. 2). Leur gros noyau sphérique se teint en violet par le Giemsa, tandis que dans les mêmes conditions leur protoplasme reste à peu près incolore. Elles représentent le stade du parasite voisin du moment où il a envahi l'hématique.